

BEKKENBODEM
OP DE
KAART

Abnormale stoelgang: 'veel verborgen leed'

dr. C.I.M. Baeten
Chirurg in het GHZ te Gouda

Groene Hart Ziekenhuis 
Open voor iedereen

20 januari 2018

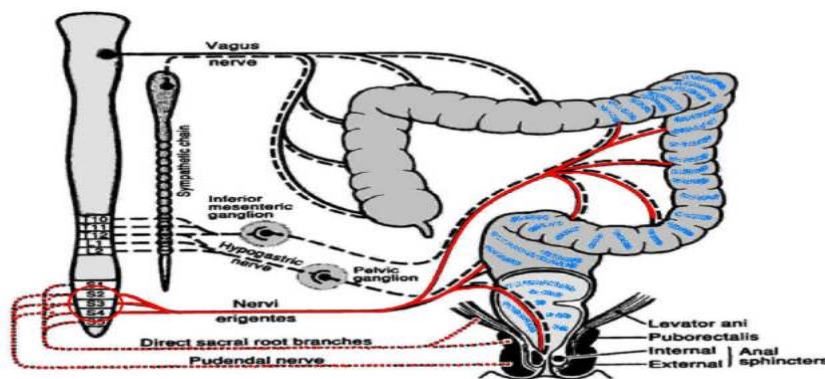
Defaecatiestoornissen

- **(chronische) obstipatie**
stoelgang, harde ontlasting

<2x/week

- **Fecale Incontinentie**

Onvermogen om ontlasting op te houden en op het juiste moment en de juiste plaats uit te poepen.

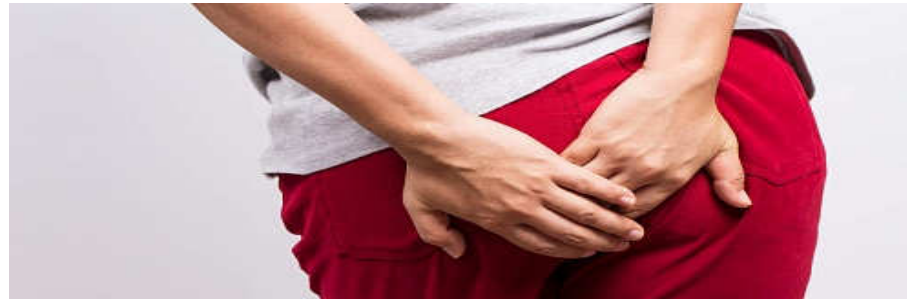

Groene Hart Ziekenhuis 
Open voor iedereen

BEKKENBODEM
OP DE
KAART

Oorzaken incontinentie

- Zenuwschade
- Schade anale sfincter (kringspier)
- Andere oorzaken (aangeboren, infectie etc)



Behandelingen incontinentie

- Dieet
- Medicamenteus
- Bekkenfysiotherapie
- Anale tampons/incontinentie materiaal
- Spoelen (retrograad of antegraad (malonestoma))
- Sacrale nerve stimulatie
- Sfincter reconstructie
 - Anal repair
 - (Kunstsfincter (artificial bowel sfincter))
 - Dynamische Gracilis plastiek (gracilis spier met pacemaker stimulatie)
- Stoma

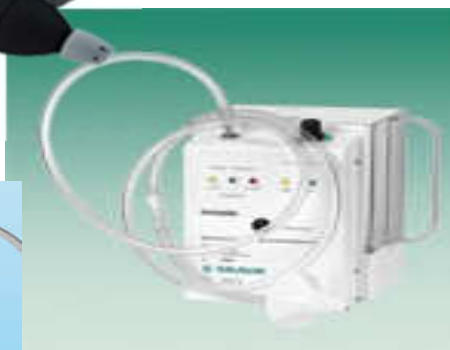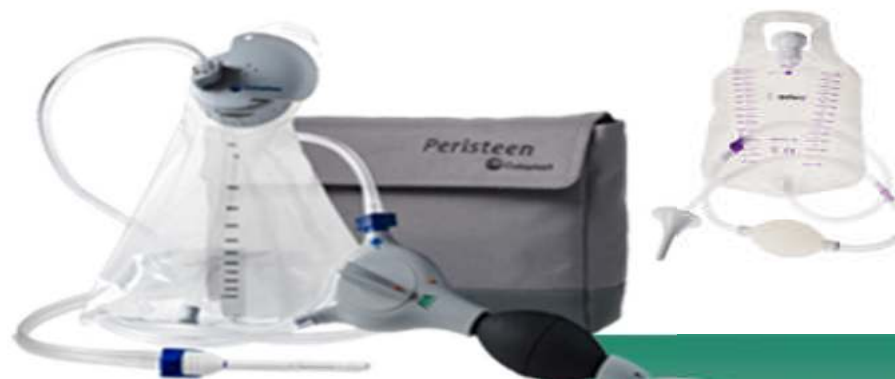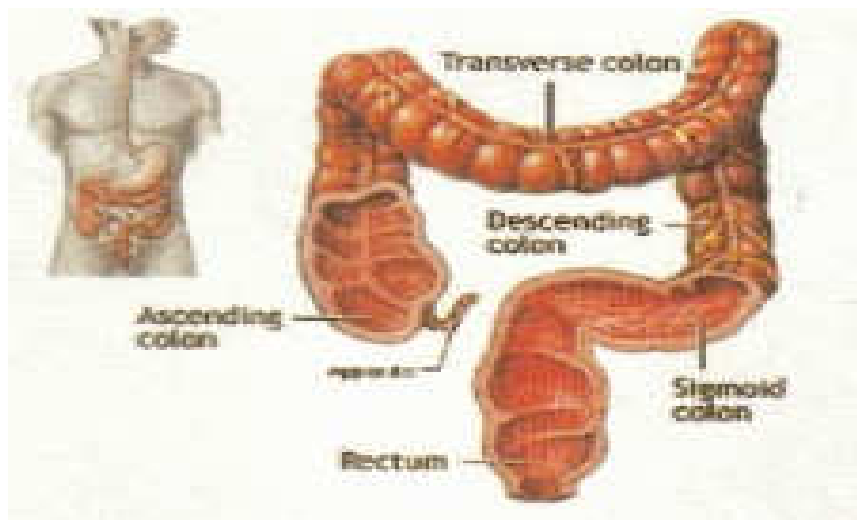
20 januari 2018

Groene Hart Ziekenhuis 
Open voor iedereen

BEKKENBODEM
OP DE
KAART

Spoelen (darmlavage)

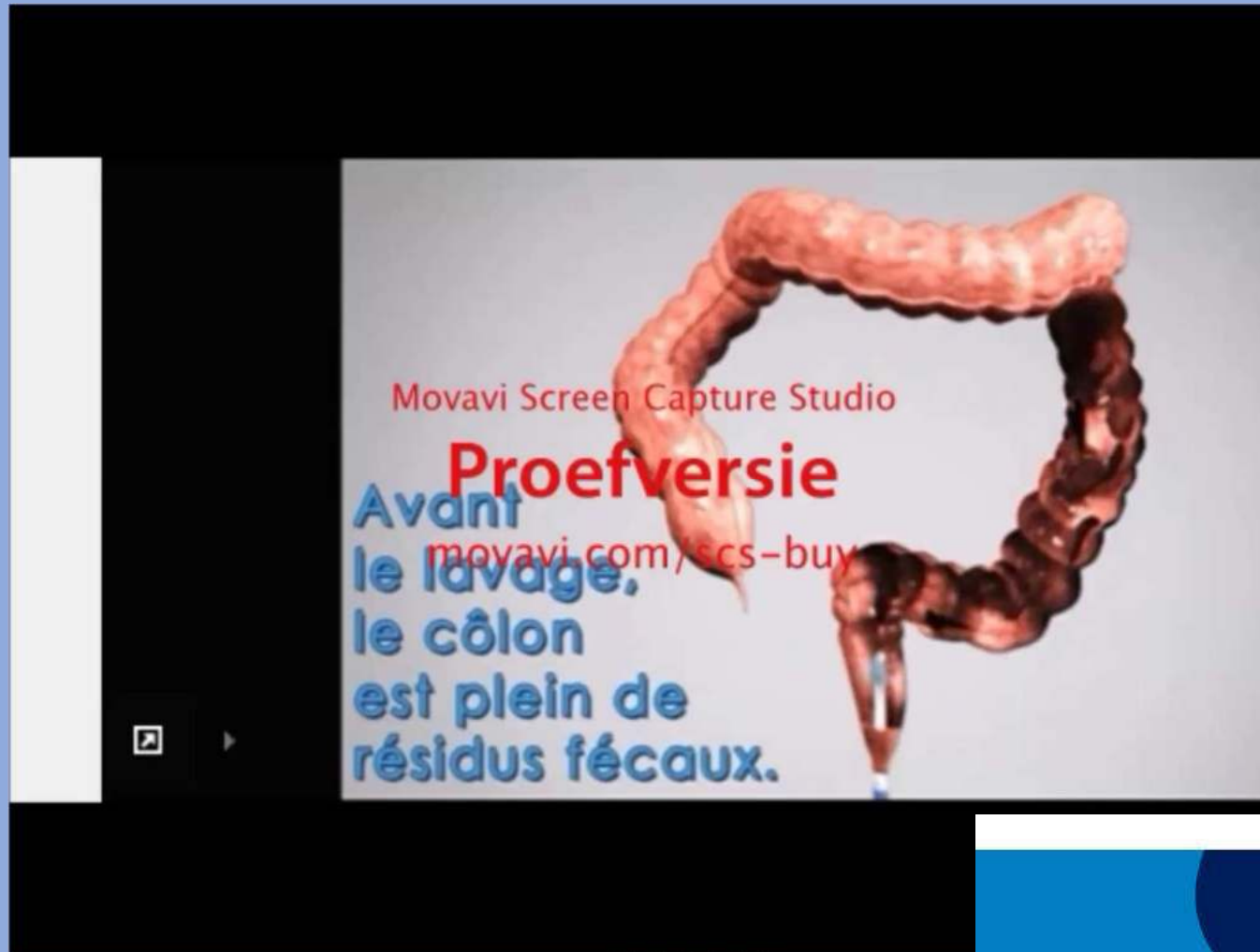
- Retrograad



Groene Hart Ziekenhuis 
Open voor iedereen

BEKKENBODEM
OP DE
KAART

Colon lavage



Movavi Screen Capture Studio

Proefversie
Avant le lavage,
le côlon
est plein de
résidus fécaux.

movavi.com/scs-buy

Groene Hart Ziekenhuis 
Open voor iedereen

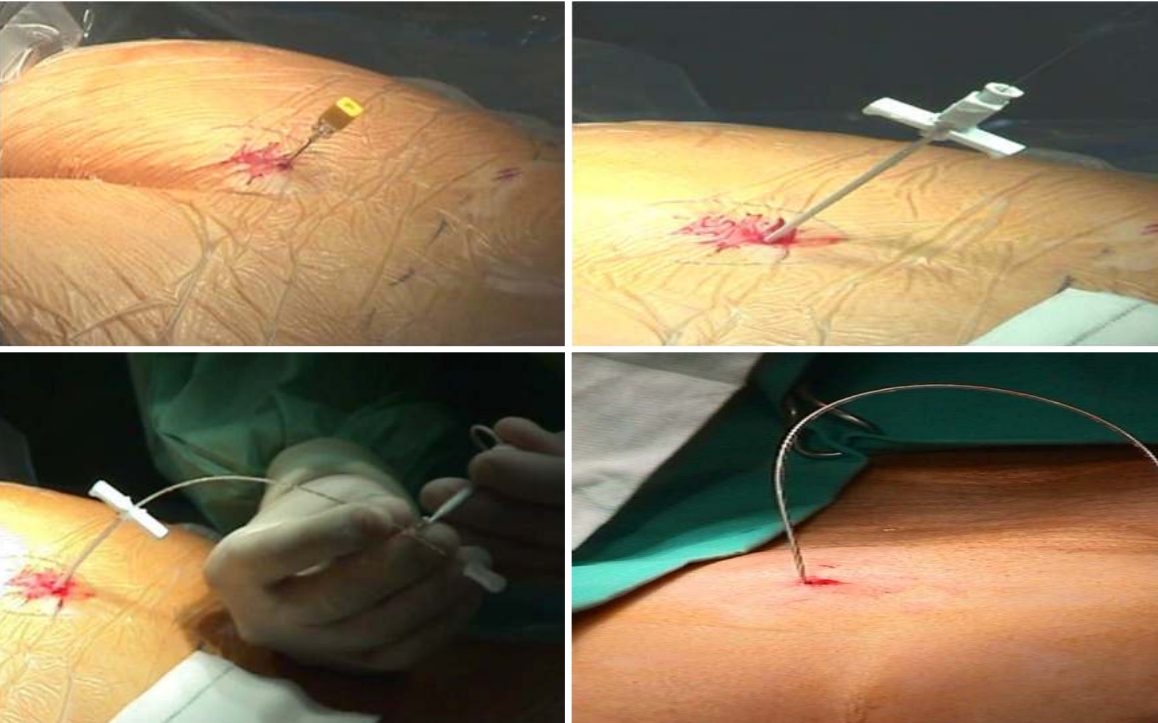
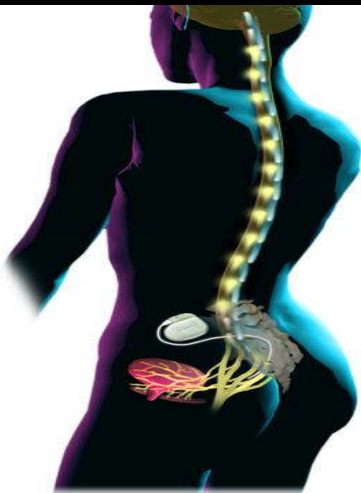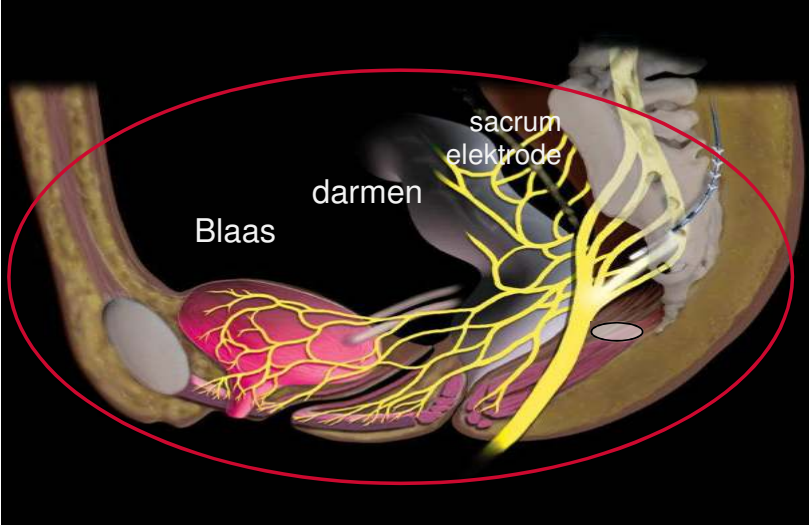
BEKKENBODEM
OP DE
KAART

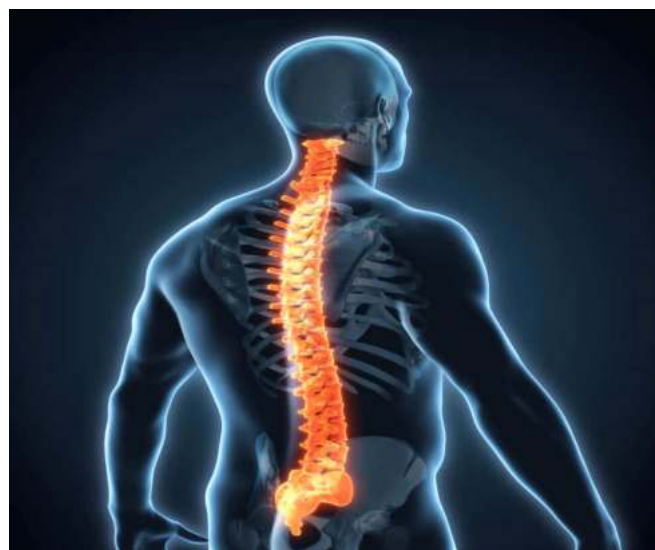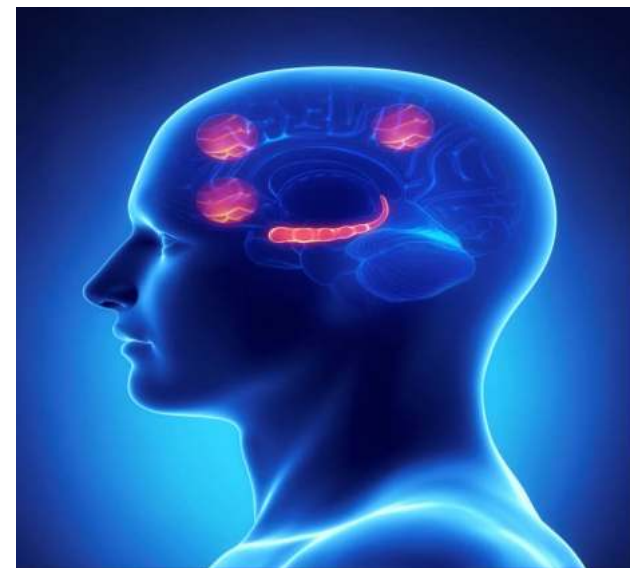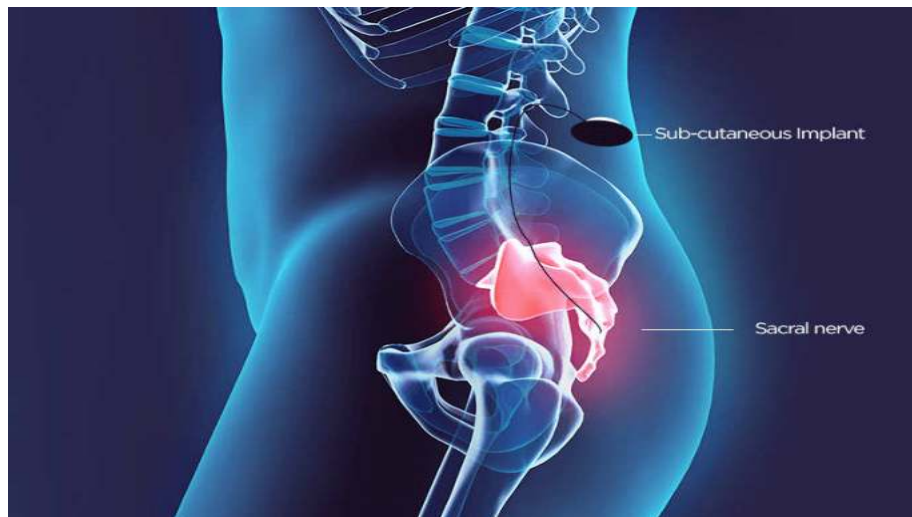20 januari 2018

Sacrale Nerve Modulatie (SNM)

- In het heiligbeen lopen zenuwen van bekkenbodembodem, rectum en blaas
- Stimulatie van de zenuwen kan zorgen voor een balans in de prikkels.
- Werking op zowel plas- als ontlastingsklachten

Sacrale nerve modulatie





Groene Hart Ziekenhuis 
Open voor iedereen

BEKKENBODEM
OP DE
KAART

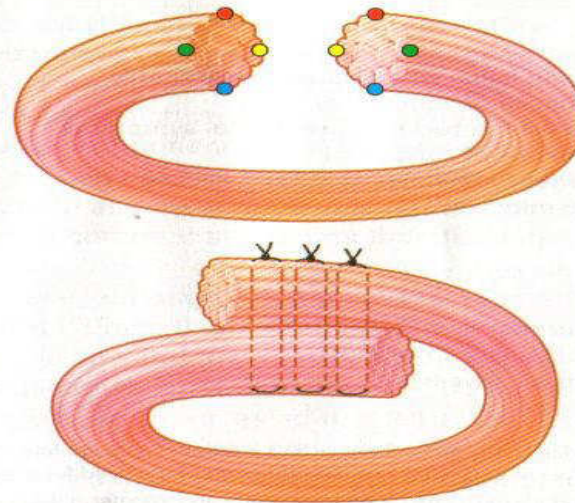
Andere behandelingen

- Sfincter reconstructie
 - Anal repair
 - Kunstsfincter (artificial bowel sfincter)
 - Gracilis plastiek
- Antegraad spoelen
- Darmresecties
- Stoma

Kringspiero reconstructies

- Sfincter repair
 - Herstel van de kringspieren

2 methods of anal sphincter repair



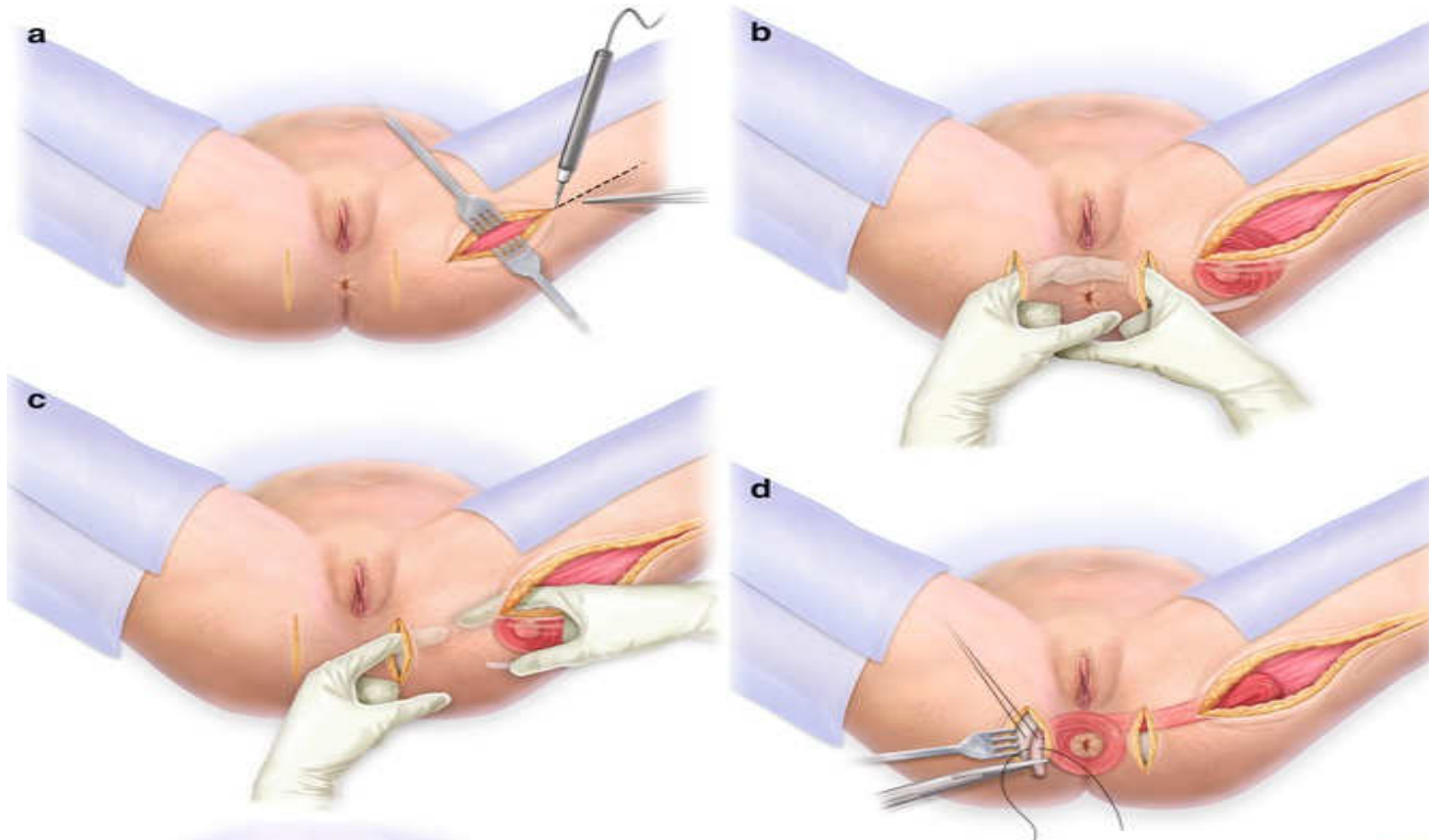
Two commonly used methods of external anal sphincter repair are end-to-end approximate of the cut ends (top), and overlapping the cut ends and suturing through the overlapped portions (bottom).

Am Fam Physician 2003

Groene Hart Ziekenhuis 
Open voor iedereen

BEKKENBODEM
OP DE
KAART

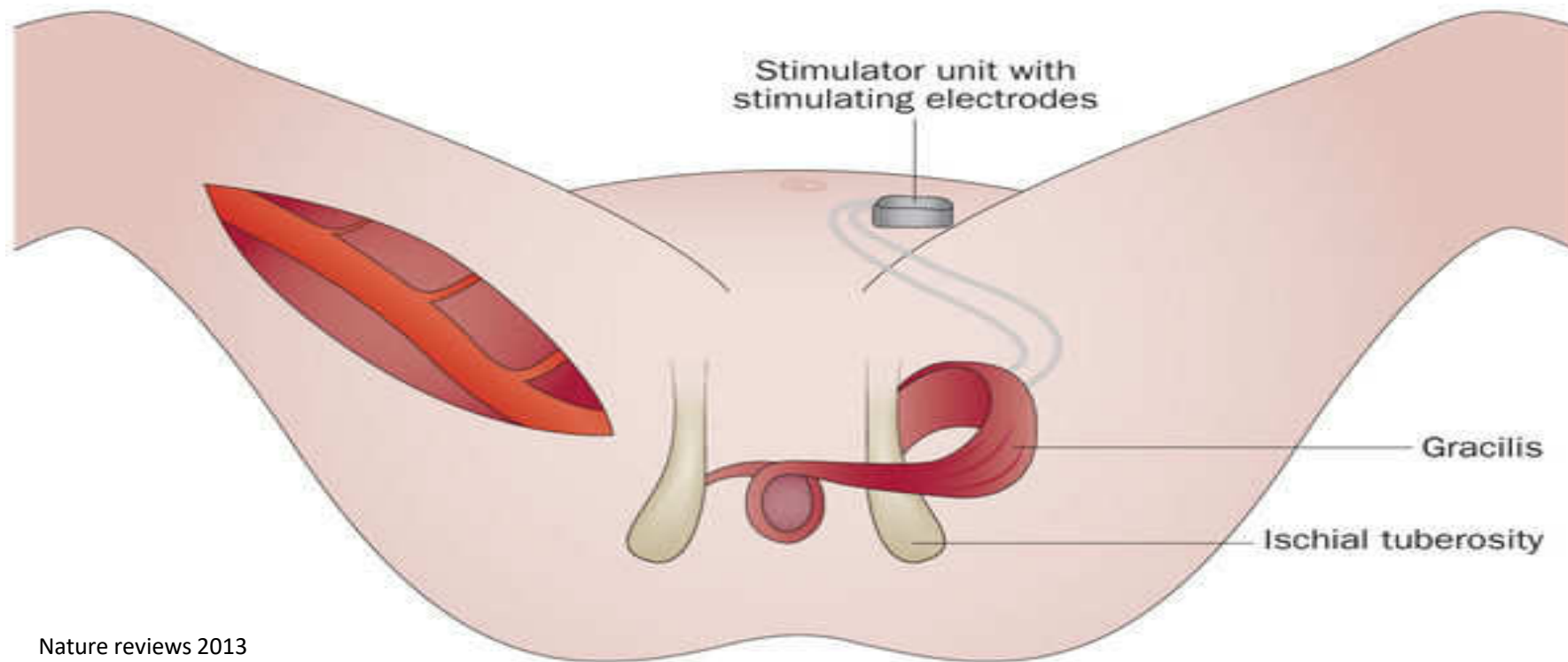
Gracilis plastiek



Wolters Kluwer copyright 2012

Groene Hart Ziekenhuis 
Open voor iedereen

BEKKENSODEM
OP DE
KAART



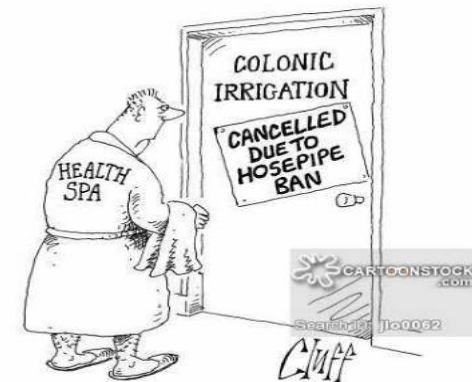Nature reviews 2013

Groene Hart Ziekenhuis 
Open voor iedereen

BEKKENBODEM
OP DE
KAART

ACE procedures

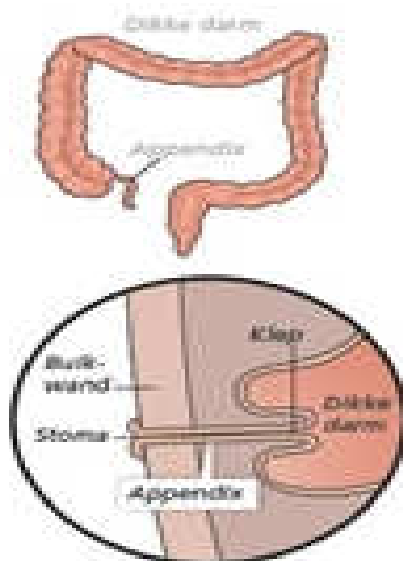
- *Antegrade, Contenance, Enema*
 - Met de stroom mee
- Malone (toegang via appendix (blinde darm))
 - Neo-appendix met coecumflap of ileum
 - Ace procedure met sigmoïd
- Percutane coecostomie
 - Chait catheter



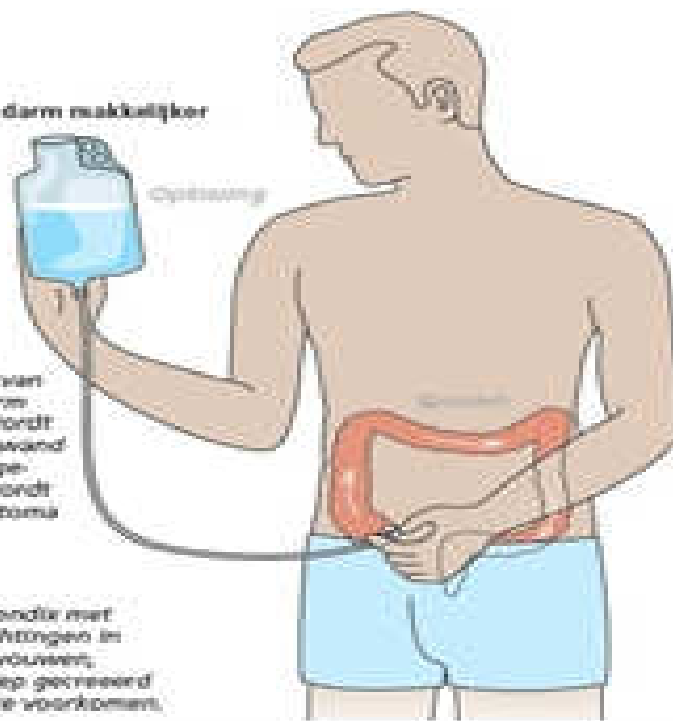Antegraad spoelen

MALONESTOMA

De Malonestoma maakt het spoelen van de dikke darm makkelijker



1. Het uiteinde van de blinde darm (appendix) wordt door de buikwand naar buiten gebracht. Dit wordt een Malonestoma genoemd.
2. Door de appendix met een paar hechtingen in het colon te vouwen, wordt een kleef gecreëerd om lekkage te voorkomen.



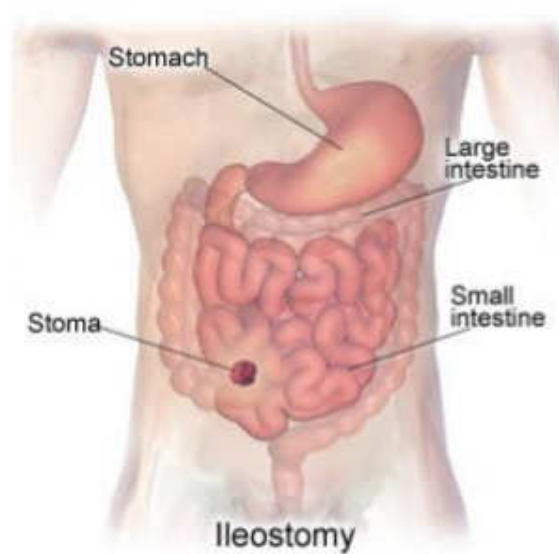
www.stomavereniging.nl

Groene Hart Ziekenhuis 
Open voor iedereen

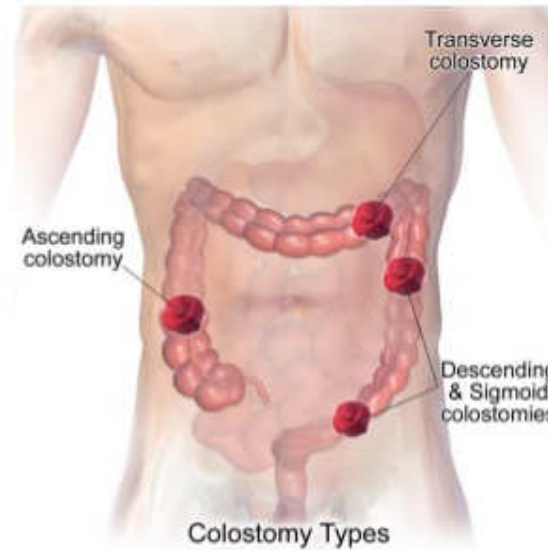
BEKKENBODEM
OP DE
KAART

Colostoma

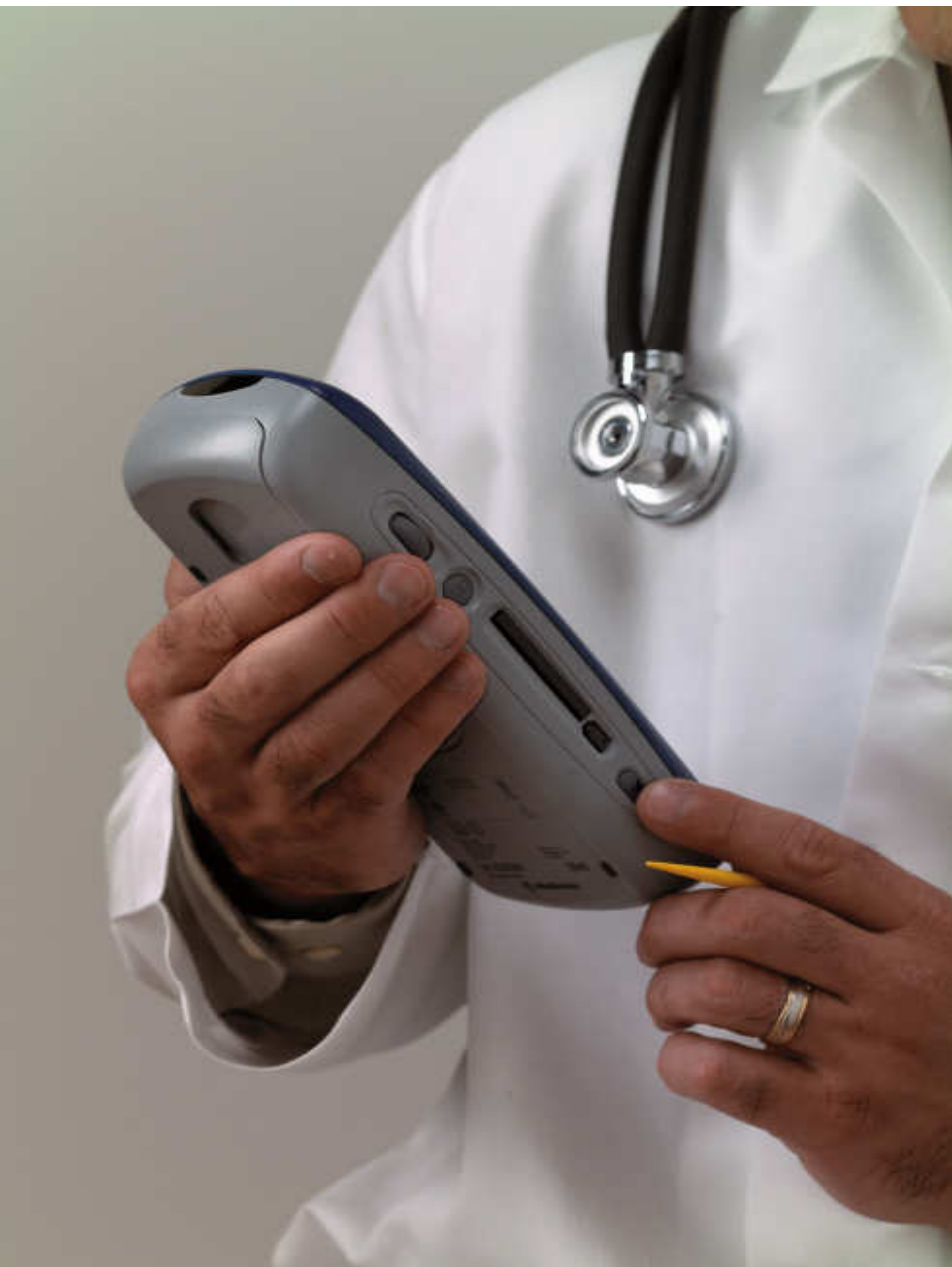- Goed alternatief → goede plek is essentieel



JMJ



7



Vragen?

Groene Hart Ziekenhuis 
Open voor iedereen

BEKKENBODEM
OP DE
KAART